

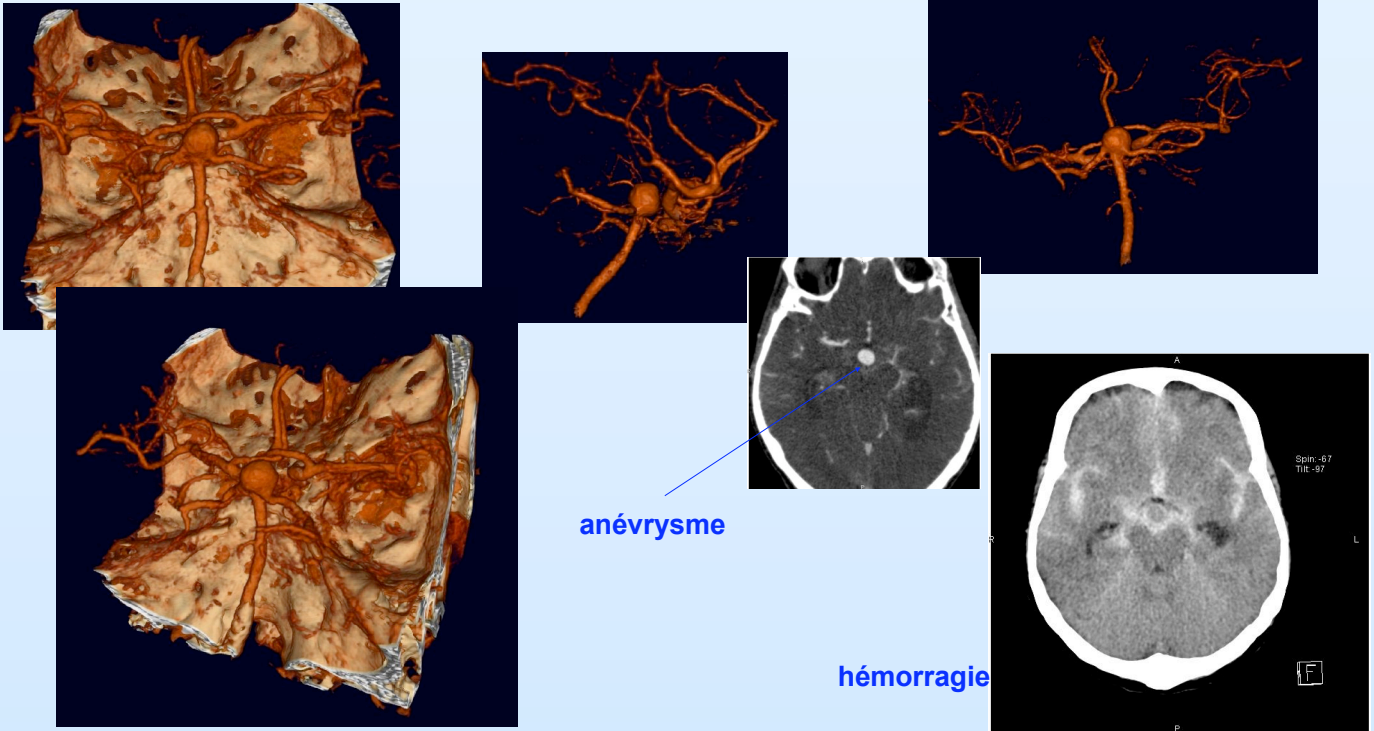


Imager pour diagnostiquer

2^{ème} et 3^{ème} années

Département d'Imagerie Médicale

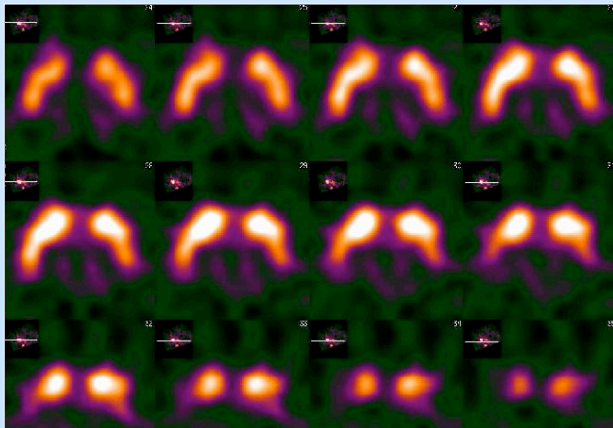
Le CT-scanner pour le diagnostic d'anévrismes et d'hémorragies



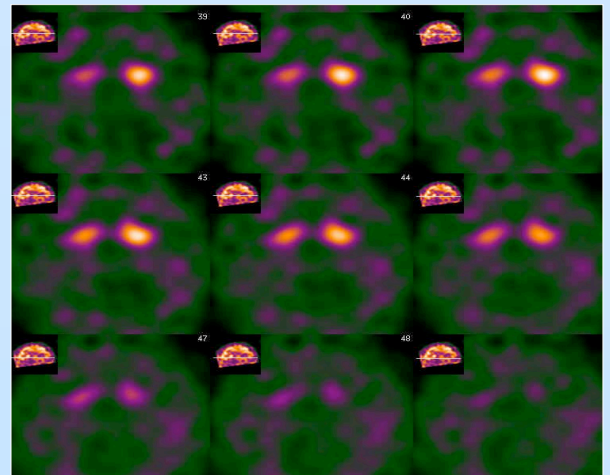
Diagnostic de la maladie de Parkinson grâce à la médecine nucléaire

DaTScan normal

- Bon niveau de captation des structures du striatum
- Fixation symétrique



DaTScan anormal



- Diminution de la captation des structures du striatum
- Disparition de la captation des putamens